Manual masking fusion image ～Direct CCF での有用性～

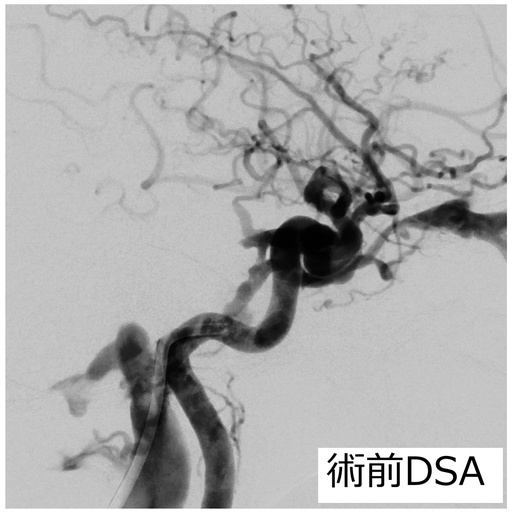

外傷によるdirect CCFで、内頸動脈C4に海綿静脈洞部へつながる瘻孔が見られた。

瘻孔から静脈へのシャントが早く、4D撮影を行ったが、静脈側の構造を把握することが困難であった。治療は、経動脈的に瘻孔から静脈側にカテーテルを誘導し、詰め戻る戦略でコイル塞栓を施行した。

最終的に瘻孔付近の内頸動脈にステントを留置し、瘻孔入口まで密に塞栓することにより、シャントは完全消失した。

- ■ 使用装置：ARTIS icono (SIEMENS)
- ■ 撮影プロトコール：6sDyna4D
- ■ 撮影条件：3.0ml/s, total 18ml, delay0s

■ Fusion image:何と何をFusionする？
1つの3D画像から2種類のsubtraction画像を再構成する
❶元画像　❷内頸動脈のみを手動でCutした画像

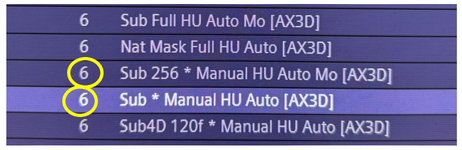

4D撮影からルーチンの3D画像を作成したが、シャントが早く濃淡もつけられないため、全体像の把握が難しかった。

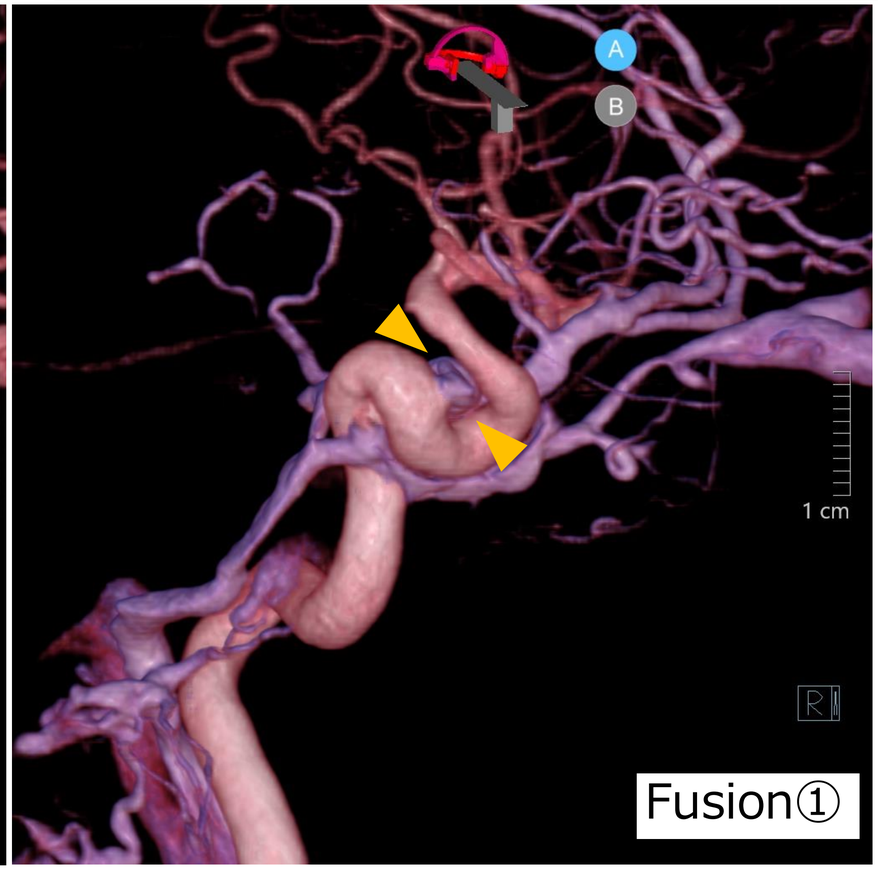

内頸動脈をCutして残った静脈部分を青のプリセットにして、赤のプリセットの元画像とFusionした。色の重なりにより静脈部分が紫で描出された。

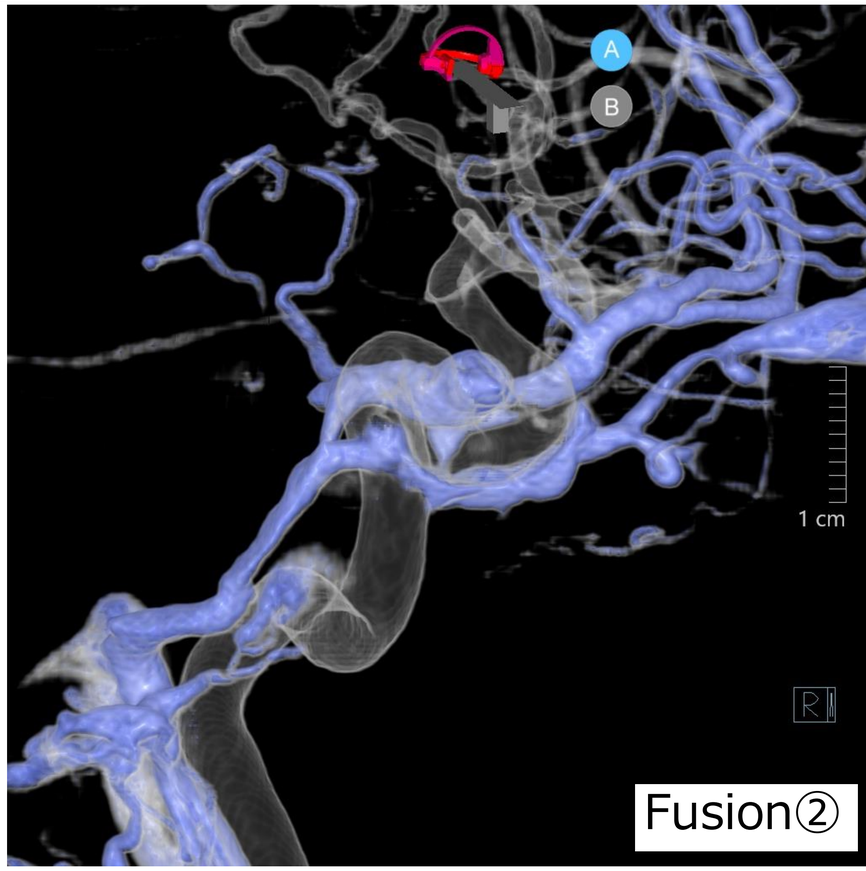

Fusion①では、内頸動脈の裏側の静脈構造の把握が難しく、元画像をTranslucent表示してFusionすることにより、内頸動脈と静脈の構造を把握できた。